



Traumatisme crânien isolé

Lignes directrices concernant l'aiguillage en consultation neurochirurgicale

Légende :

- Aiguillage le lendemain matin
- Très urgent/urgent
- Les Malades En Phase Critique

Tableau clinique

- Score de Glasgow = 15
- ET** évidence de :
 - Aucune fracture visible du crâne
 - Aucun déficit neurologique

- Score de Glasgow = 14-15
- ET** évidence d'un ou de plus d'un des éléments suivants :
 - Fracture ouverte du crâne
 - Déficit neurologique focal léger
 - Avec ou sans céphalée

- Score de Glasgow ≤ 13
- ET** évidence d'un ou de plus d'un des éléments suivants :
 - Traumatisme crânien pénétrant
 - Apparition rapide, détérioration neurologique progressive

Si aucun service de tomodensitogramme ni d'IRM n'est disponible, mais qu'il y a présence de déficit neurologique important (score de Glasgow < 12), coordonner une consultation par CritiCall Ontario avant d'organiser le transfert du patient pour un tomodensitogramme ou une IRM.

Imagerie : Résultats anormaux de tomodensitogramme ou d'IRM

Les images de tomodensitogramme ou d'IRM devraient être interprétées par le radiologue local avant de coordonner une consultation neurochirurgicale par CritiCall Ontario, sauf si l'hôpital n'a pas de services de tomodensitogramme/d'IRM.

ET évidence d'un ou de plus d'un des éléments suivants :

- Hématome sous-dural chronique
- Fracture du crâne fermée et linéaire

ET évidence d'un ou de plus d'un des éléments suivants :

- Hémorragie intracérébrale
- Hématome sous-dural aigu
- Hématome extradural
- Contusion cérébrale
- Hématome sous-dural chronique
- Confirmation d'une fracture du crâne
- Lésion cérébrale diffuse (c.-à-d. œdème cérébral, oblitération de citerne ou de sillon)

ET évidence d'un ou de plus d'un des éléments suivants :

- Hématome intracérébral
- Hématome sous-dural aigu
- Hématome extradural
- Contusion cérébrale
- Lésion cérébrale diffuse (c.-à-d. œdème cérébral, oblitération de citerne ou de sillon)

Directive pour l'aiguillage

Aiguillage le lendemain matin

Très urgent/urgent

Les Malades En Phase Critique

CONSULTER LE NEUROCHIRURGIEN LE LENDEMAIN MATIN (7 H)**

**APPELER CRITICALL ONTARIO
1-800-668-4357**

*** Des dispositions locales peuvent être prises afin de déterminer la meilleure heure pour consulter un neurochirurgien pour les aiguillages du lendemain matin.*



NUMÉRISER CE CODE QR à l'aide de votre appareil mobile pour accéder à une version Web interactive de ces lignes directrices.

Gestion thérapeutique par maladie

TRAUMATISME CRÂNIEN ISOLÉ :

- Administrer de 15 à 20 mg/kg de Dilantin en cas de crise documentée ou de score de Glasgow ≤ 8.
- Administrer 1,5 g/kg de Mannitol en cas de pression intracrânienne élevée soupçonnée.
- Ne pas utiliser de stéroïdes en cas de pression intracrânienne élevée.
- Présumer une lésion de la colonne cervicale et continuer de prendre les précautions pour la colonne vertébrale.
- En cas d'objet pénétrant, le stabiliser, mais ne pas l'enlever.



Tumeurs cérébrales

Lignes directrices concernant l'aiguillage en consultation neurochirurgicale

Légende :

- Aiguillage le lendemain matin
- Très urgent/urgent
- Les Malades En Phase Critique

Tableau clinique

- Score de Glasgow = 15
- ET** évidence d'un ou de plus d'un des éléments suivants :
 - Avec ou sans céphalée
 - Crises médicalement contrôlées
 - Déficit neurologique focal léger ou absent

- Score de Glasgow = 14*-15
- ET** évidence d'un ou de plus d'un des éléments suivants :
 - Déficit neurologique focal progressif (nerf crânien ou déficit moteur)
 - Crises multiples ou non contrôlées
 - Rétablissement incomplet, post-critique
 - Indications de pression intracrânienne élevée (nausées, vomissements et céphalée)
- * À l'exception d'une légère confusion causée par une démence existante ou un déficit focal lié à la lésion (p. ex., dysphasie)

- Score de Glasgow \leq 13
- ET** évidence d'un ou de plus d'un des éléments suivants :
 - Avec ou sans céphalée
 - Crises non contrôlées
 - Déficit neurologique focal grave et (ou) progressif (p. ex., faiblesse motrice stable ou progressant très lentement)
 - Symptômes de pression intracrânienne élevée (p. ex., céphalée accompagnée de nausées et de vomissements et (ou) bradycardie)
 - Évidence clinique d'herniation
 - Envisager le transfert du patient en cas d'évidence clinique d'herniation.

Imagerie : Résultats anormaux de tomodensitogramme ou d'IRM

Les images de tomodensitogramme ou d'IRM devraient être interprétées par le radiologue local avant de coordonner une consultation neurochirurgicale par CritiCall Ontario, sauf si l'hôpital n'a pas de services de tomodensitogramme/d'IRM.

- Évidence de tumeur/néoplasme
- N.B. : Peuvent être des résultats secondaires pour d'autres examens.*

- Évidence de tumeur/néoplasme

- Évidence de tumeur/néoplasme
- ET** évidence d'un ou de plus d'un des éléments suivants :
 - Hydrocéphalie non communicante
 - Hémorragie intratumorale

Directive pour l'aiguillage

Aiguillage le lendemain matin

Très urgent/urgent

Les Malades En Phase Critique

CONSULTER LE NEUROCHIRURGIEN LE LENDEMAIN MATIN (7 H)**

APPELER CRITICALL ONTARIO
1-800-668-4357

** Des dispositions locales peuvent être prises afin de déterminer la meilleure heure pour consulter un neurochirurgien pour les aiguillages du lendemain matin.

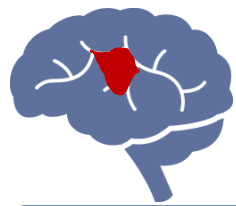
Gestion thérapeutique par maladie

TUMEURS CÉRÉBRALES :

- Administrer 20 mg/kg de Dilantin en cas de crises documentées.
- Administrer une dose de mise en charge de 10 mg de Decadron suivis de 4 mg I.V. q6H.



NUMÉRISER CE CODE QR à l'aide de votre appareil mobile pour accéder à une version Web interactive de ces lignes directrices.



Hémorragie intracérébrale

Lignes directrices concernant l'aiguillage en consultation neurochirurgicale

Légende :

- Aiguillage le lendemain matin
- Très urgent/urgent
- Les Malades En Phase Critique

Tableau clinique

- Score de Glasgow = 15

ET évidence de :

- Stabilité neurologique
- Avec ou sans céphalée

- Score de Glasgow = 14*-15

ET évidence d'un ou de plus d'un des éléments suivants :

- Déficit neurologique focal léger avec progression lente ou absente
- Avec ou sans céphalée

** À l'exception d'une légère confusion causée par une démence existante ou un déficit focal lié à la lésion (p. ex., dysphasie)*

- Score de Glasgow \leq 13

ET évidence d'un ou de plus d'un des éléments suivants :

- Détérioration neurologique progressive

Imagerie : Résultats anormaux de tomodensitogramme ou d'IRM

Les images de tomodensitogramme/d'IRM devraient être interprétées par le radiologue local avant de coordonner une consultation neurochirurgicale par CritiCall Ontario, sauf si l'hôpital n'a pas de services de tomodensitogramme/d'IRM.

ET évidence d'un ou de plus d'un des éléments suivants :

- Toute hémorragie \leq 2 cm
- Malformation vasculaire avec hémorragie intracrânienne arrêlée

N.B. : Les patients ayant une attaque d'apoplexie hémorragique hypertensive (\leq 3 cm) sont gérés médicalement par la neurologie et ne requièrent pas une consultation d'urgence.

ET évidence d'un ou de plus d'un des éléments suivants :

- Hémorragie intracrânienne infratentorielle avec hydrocéphalie non communicante
- Hémorragie intraventriculaire
- Hémorragie supra-tentorielle : 2-5 cm
- Hémorragie sous-arachnoïdienne non traumatique

ET évidence d'un ou de plus d'un des éléments suivants :

- Hydrocéphalie non communicante
- Hémorragie intracrânienne infratentorielle \geq 3 cm
- Hémorragie lobaire \geq 5 cm
- Hémorragie sous-arachnoïdienne non traumatique

Si aucun service de tomodensitogramme/d'IRM n'est disponible, mais qu'il y a présence de déficit neurologique important (p. ex., symptômes de latéralisation, score de Glasgow $<$ 12, présence de xanthochromie dans la ponction lombaire), coordonner une consultation par CritiCall Ontario avant d'organiser le transfert du patient pour un tomodensitogramme/une IRM.

Directive pour l'aiguillage

Aiguillage le lendemain matin

Très urgent/urgent

Les Malades En Phase Critique

CONSULTER LE NEUROCHIRURGIEN LE LENDEMAIN MATIN (7 H)**

APPELER CRITICALL ONTARIO
1-800-668-4357

*** Des dispositions locales peuvent être prises afin de déterminer la meilleure heure pour consulter un neurochirurgien pour les aiguillages du lendemain matin.*

Gestion thérapeutique par maladie

HÉMORRAGIE SOUS-ARACHNOÏDIENNE NON TRAUMATIQUE :

- Maintenir la pression artérielle systolique de 120 mm Hg à 180 mm Hg (utiliser des hypertenseurs ou des antihypertenseurs, suivant les besoins).
- Consulter le neurochirurgien avant d'administrer du Mannitol.

HÉMORRAGIE INTRACÉRÉBRALE :

- Administrer de 15 à 20 mg/kg de Dilantin en cas de crises documentées.
- Gérer la pression artérielle (PA) et établir une cible en consultation avec le neurochirurgien.
- Discuter avec le neurochirurgien du caractère approprié du transfert en utilisant les critères cliniques et du tomodensitogramme.



NUMÉRISER CE CODE QR à l'aide de votre appareil mobile pour accéder à une version Web interactive de ces lignes directrices.



Colonne vertébrale

Lignes directrices concernant l'aiguillage en consultation neurochirurgicale

Légende :

- Aiguillage le lendemain matin
- Très urgent/urgent
- Les Malades En Phase Critique

Tableau clinique

- Radiculopathie avec faiblesse légère ou absente
- Douleur de la colonne vertébrale

- Radiculopathie aiguë avec faiblesse importante
- Quadriparésie stable ou à progression lente
- Paraparésie stable ou à progression lente

- Quadriplégie
 - Paraplégie
 - Quadriparésie à progression rapide
 - Paraparésie à progression rapide
- OU**
- Syndrome de la queue de cheval **ET** un ou de plus d'un des éléments suivants :
 - Diminution du tonus rectal
 - Anesthésie en selle
 - Faiblesse motrice bilatérale
- En cas d'antécédents de traumatisme et de nouveau déficit grave, coordonner une IRM et (ou) un tomodensitogramme d'urgence.*

Imagerie : Résultats anormaux de radiographie/de tomodensitogramme/d'IRM

Les images de tomodensitogramme/d'IRM devraient être interprétées par le radiologue local avant de coordonner une consultation neurochirurgicale par CritiCall Ontario, sauf si l'hôpital n'a pas de services de tomodensitogramme/d'IRM.

- ET** évidence d'un ou de plus d'un des éléments suivants :
- Fracture par compression stable
 - Évidence de tumeur sur la colonne vertébrale
 - Hernie discale cervicale ou lombaire
- N.B. : Les constatations de nature dégénérative et liées à une difformité devraient être acheminées au fournisseur de soins primaires aux fins de suivi/de gestion. Se reporter au Quality-Based Pathway Clinical Handbook for Non-Emergent Integrated Spine Care (en anglais).a*

- ET** évidence d'un ou de plus d'un des éléments suivants :
- Fracture de la colonne vertébrale
 - Subluxation/luxation des facettes articulaires de la colonne cervicale
 - Affaissement du corps vertébral
 - Hernie discale cervicale ou lombaire avec canal considérablement compromis
 - Compression de la moelle épinière causée par une nouvelle masse (tumeur ou infection)
- Si aucun service de tomodensitogramme n'est disponible, mais qu'il y a présence de déficit neurologique important et anomalies sur radiographies standards, coordonner une consultation par CritiCall Ontario avant d'organiser le transfert du patient pour un tomodensitogramme/une IRM.*

- ET** évidence d'un ou de plus d'un des éléments suivants :
- Compression du sac thécal
 - Canal rachidien gravement compromis
- Si aucun service de tomodensitogramme/d'IRM n'est disponible, coordonner une consultation par CritiCall Ontario avant d'organiser le transfert du patient pour un tomodensitogramme/une IRM.*

Directive pour l'aiguillage

Aiguillage le lendemain matin

Très urgent/urgent

Les Malades En Phase Critique

CONSULTER LE NEUROCHIRURGIEN LE LENDEMAIN MATIN (7 H)**

APPELEZ CRITICALL ONTARIO
1-800-668-4357

** Des dispositions locales peuvent être prises afin de déterminer la meilleure heure pour consulter un neurochirurgien pour les aiguillages du lendemain matin.

Gestion thérapeutique par maladie

SYNDROME DE LA QUEUE DE CHEVAL

- L'absence de rétention urinaire indique l'exclusion de la possibilité du syndrome de la queue de cheval.

Prochaines étapes

- Après avoir établi le diagnostic clinique, il doit être corroboré par une IRM afin d'établir un diagnostic menant à un aiguillage.
- Optimiser les paramètres biologiques (c.-à-d. la coagulation) pour l'intervention chirurgicale.

TRAUMATISME MÉDULLAIRE

Le tomodensitogramme est la modalité d'imagerie de première ligne.

- Cervicale
 - Être vigilant avec les patients ayant des déficits nouveaux et (ou) une douleur considérable au cou après un traumatisme et un tomodensitogramme normal. Ces patients requièrent une IRM afin d'éliminer la possibilité de traumatisme médullaire sans anomalies radiographiques.
 - Immobiliser au moyen d'un collet cervical rigide.

- Thoraco-lombaire
 - Évaluer les fonctions intestinale et vésicale.
 - Aliter et régler la tête du lit à plat.
 - Examiner pour trouver des lésions vertébrales et systémiques associées (p. ex., lésion aux intestins, traumatisme médullaire occulte).

COMPRESSION DE LA MOELLE ÉPINIÈRE (MÉTASTATIQUE) AIGUË (< 48 HEURES)

Gestion

- Déterminer la lésion primaire, le cas échéant.
- Éviter l'hypotension (tension artérielle systolique < 100).
- Administrer du Dexaméthasone 16 mg V.I. x1.
- Rechercher des lésions; la colonne en entier doit être observée par une IRM + Gadolinium.



NUMÉRISER CE CODE QR à l'aide de votre appareil mobile pour accéder à une version Web interactive de ces lignes directrices.